

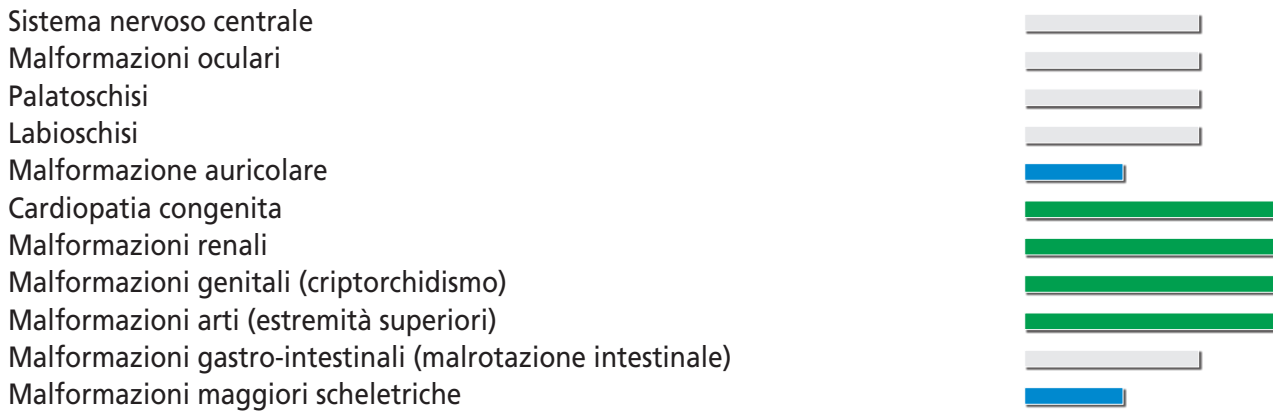
Sindrome di Cornelia de Lange

Sindrome di Brachmann de Lange - Sindrome de Lange - Typus Degenerativus Amstelodamensis

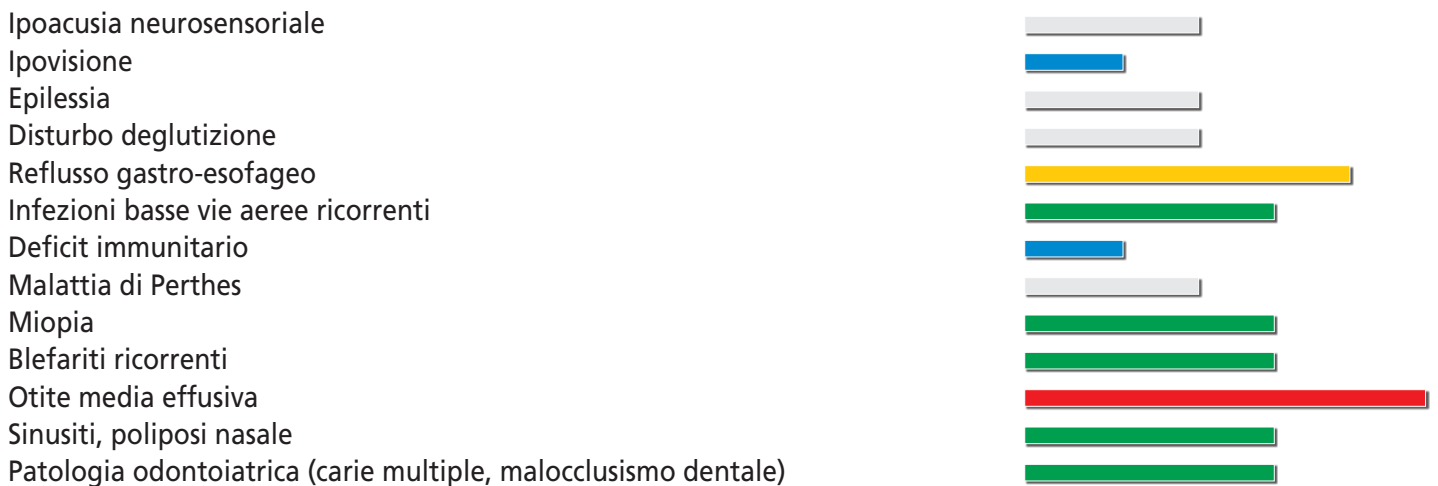
COMPLICANZE MEDICHE ACUTE LETALI O GRAVI

Volvolo da malrotazione intestinale
Broncopolmonite ab ingestis
Distacco di retina in grave miopia
Esofago di Barret, adenocarcinoma esofageo (molto raro)

MALFORMAZIONI MAGGIORI < 5% ■ 5-25% ■ 25-50% ■ 50-75% ■ 75-100% ■



COMPLICANZE MEDICHE < 5% ■ 5-25% ■ 25-50% ■ 50-75% ■ 75-100% ■



AUXOLOGIA

Accrescimento ponderale

Accrescimento staturale

Circonferenza cranica

disponibili curve di crescita specifiche
<3% con tendenza allo sviluppo di sovrappeso /obesità in una percentuale dei soggetti a partire dall'adolescenza
<3% nella maggioranza dei soggetti
<3° nella maggioranza dei soggetti

SVILUPPO PSICO-INTELLETTIVO

Ritardo psico-motorio/intellettivo

Ritardo del linguaggio

Assenza di comunicazione verbale

Problematiche comportamentali

costante. Nel 20% circa può essere presente un ritardo lieve

costante

interessa da un quarto a metà delle persone con CdLS

interessano circa la metà delle persone con CdLS

INFORMAZIONI UTILI

Il paziente può mostrare un comportamento auto/etero aggressivo in risposta a una sintomatologia dolorosa che non riesce ad esprimere. Il 20% dei pazienti mostra un fenotipo lieve.

<http://www.corneliadelange.org>